April / Avril 2015

Opt!k®

THE FIRST CANADIAN BILINGUAL MAGAZINE
LE PREMIER MAGAZINE BILINGUE CANADIEN

TOP SUNWEAR TRENDS from Around the World

Voyage autour des TENDANCES SOLAIRES

Vision Science
Sciences de la vision

Surgical Management of Keratoconus
Traitement du kératocône

3D View on Eyesight
3D : péril en vue?

Research Update
Dernières recherches

PP42930039 Return address/Adresse de retour: 10 Churchill #202, Greenfield Park QC J4V 2L7

Canadian Advances in the Surgical Management of Keratoconus

Avancées canadiennes dans le traitement du kératocône

By/Par Dr Raymond Stein, MD, FRCSC

Corneal crosslinking (CXL) and topography-guided photorefractive keratectomy (TG-PRK) have revolutionized the treatment of keratoconus, pellucid marginal degeneration, and ectasia after laser-assisted in situ keratomileusis (LASIK) surgery.[1] We now have the ability, not only to arrest progression of a disease, but to enhance best-corrected spectacle acuity and quality of vision (Figure 1). Furthermore, the incidence of patients requiring a corneal transplant for an ectatic disease has been dramatically reduced by these innovative treatments around the world.[2]

La réticulation du collagène cornéen (CXL) et la kératectomie photoréfractive guidée par topographie (T-KPR) ont révolutionné le traitement du kératocône, la dégénérescence pellucide marginale (DPM), et l'ectasie après une kératomileusie in situ par laser (LASIK)[1]. Nous pouvons désormais non seulement stopper la progression d'une maladie, mais également améliorer la meilleure acuité visuelle corrigée (MAVC) et la qualité de la vision (Figure 1). De plus, le nombre de patients nécessitant une greffe de cornée (kératoplastie) pour une maladie ectasique a considérablement diminué à travers le monde[2] grâce à ces traitements innovateurs.

CXL was first introduced in Europe 17 years ago and in Canada 7 years ago. The procedure involves the application of riboflavin drops to the cornea and UV-A light exposure. This combination therapy has been shown to increase corneal rigidity by over 300% and to prevent progressive ecatasia in over 98% of eyes. The UV-A light interacting with riboflavin and corneal collagen induces photopolymerization, which increases chemical bonds across the collagen fibers and induces rigidity. This chemical interaction occurs in the anterior 300 microns of the cornea. To prevent any intraocular damage, a cornea must be at least 400 microns thick prior to CXL. Today, innovative solutions have been developed to swell thinner corneas by over 100 microns to allow a safe and successful treatment.

Clinical outcomes can be further enhanced by the addition of TG-PRK. This involves the use of an excimer laser, guided by curvature topography to reshape a cornea by flattening steep areas and steepening flat areas.[3] Essentially, we can take a cornea that resembles a warped football and create either a regular football or a basketball shape (Figure 2). Best-corrected spectacle acuity can be significantly improved by decreasing irregular astigmatism. This novel procedure may allow ectatic patients to see better with glasses or soft contact lenses.

La CXL a été introduite il y a 17 ans en Europe, et depuis 7 ans au Canada. La chirurgie comprend l'application de gouttes de riboflavine sur la cornée et l'exposition aux rayons UVA. Il a été démontré que cette combinaison thérapeutique augmentait la rigidité de la cornée de plus de 300 % et qu'il pouvait prévenir la progression de l'ectasie dans plus de 98 % des cas. Les rayons UVA, en interagissant avec la riboflavine et le collagène cornéen, déclenchent la photopolymérisation, un phénomène qui accroît les liaisons chimiques entre les fibres de collagène procurant une certaine rigidité. Cette interaction chimique survient dans les 300 microns antérieurs de la cornée. Pour prévenir tout dommage intraoculaire, l'épaisseur de la cornée doit être d'au moins 400 microns avant une CXL. De nos jours, des solutions innovatrices permettent d'épaissir les cornées plus minces de plus de 100 microns afin que le traitement soit sécuritaire et efficace.

Avec l'ajout de la T-KPR, il est possible d'obtenir de meilleurs résultats cliniques. Cette technique repose sur l'utilisation d'un laser à excimère, guidé par une topographie de courbure visant à remodeler la cornée et à modifier certaines zones de sa surface[3]. Essentiellement, nous pouvons sculpter une cornée qui ressemble à un ballon de football déformé pour en faire un ballon de football ordinaire ou un ballon de basketball (Figure 2). La MAVC peut être sensiblement améliorée en diminuant l'irrégularité de l'astigmatisme. Cette nouvelle chirurgie peut permettre aux patients atteints d'ectasie de la cornée de mieux voir avec des lunettes ou des lentilles cornéennes souples.

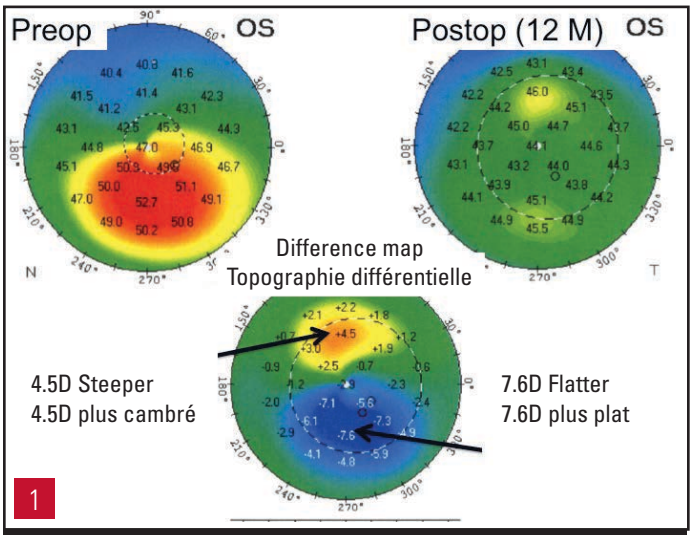

Figure 1: Preoperative, postoperative, and difference maps of a keratoconus eye. Note the postoperative regularity of the cornea that resulted in an improvement of lines of best-corrected spectacle acuity.

Figure 1 : Cartes avant et après l'opération et cartes de différence d'un kératocône. Notez la régularité postopératoire de la cornée, laquelle a entraîné une amélioration des lignes de la MAVC.

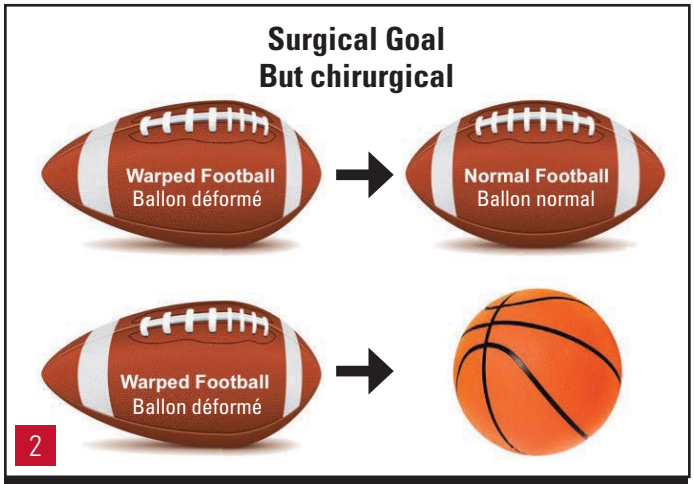

Figure 2: TG-PRK can reduce irregular astigmatism and improve the quality of vision.

Figure 2 : La T-KPR peut réduire l'astigmatisme irrégulier et améliorer la qualité de la vision.

Clinical results of keeping the epithelium on during CXL have been satisfactory in the short term. In our practice, we reserve this technique for patients in which we are not performing TG-PRK and have corneas over 400 microns.

What is Keratoconus?

Keratoconus (KC) is the most common corneal ectasia, a group of disorders characterized by thinning of the cornea. In patients with keratoconus, the structure of the cornea becomes irregular and takes on a distinctive cone shape instead of a smooth curve. Keratoconus affects between 1 in 500 to 1 in 2,000 people.

The conditions which trigger the onset of keratoconus are currently unknown, but it is believed to arise from a combination of genetic, environmental and cellular factors. There is a genetic predisposition to KC, and close relatives of patients have around a 10% chance of also being diagnosed. People of South Asian ethnicity are 4.4 times more likely than Caucasians to suffer from KC and are more likely to be affected at a younger age.

Patients with KC experience serious vision problems including poor visual acuity, a halo or ghosting of images, and light sensitivity. Keratoconus symptoms typically begin appearing at the onset of puberty, usually presenting as mild astigmatism or myopia and are diagnosed by late teenage years or early adulthood.

Further information: http://keratoconuscanada.org/

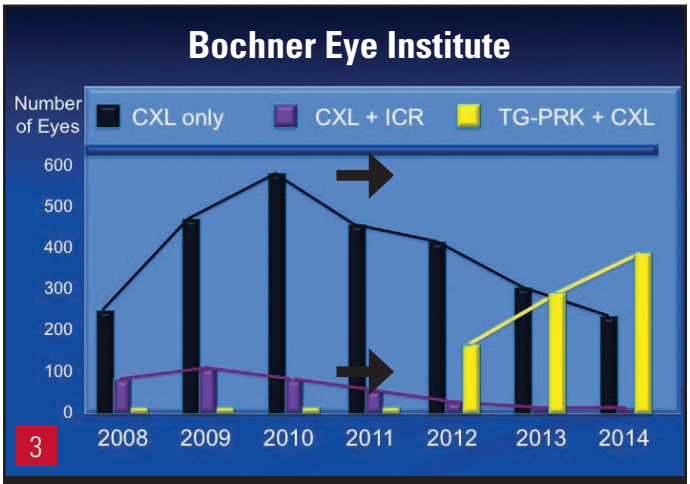

Figure 3: Clinical pattern of treatments of ectatic disease at Bochner Eye Institute over seven years.

Figure 3 : Tendance clinique, échelonnée sur sept ans, des traitements contre les ectasies à la Bochner Eye Institute.

Les résultats cliniques où l'épithélium était conservé pendant la CXL se sont avérés plus satisfaisants à court terme. Cependant, nous réservons cette pratique aux patients qui ne peuvent pas subir de T-KPR et dont l'épaisseur de leur cornée est supérieure à 400 microns.

Améliorations pour la CXL et la KPR (T-KPR)

De nombreuses innovations ont vu le jour depuis les premiers pas de ces techniques. L'énergie de plusieurs sources de rayons UVA est désormais réglable, le processus peut donc prendre moins de 30 minutes que dans le protocole initial. Les premiers essais cliniques faisaient appel à des rayons UVA de 3 mW/cm^2. Aujourd'hui, ce niveau d'énergie peut être modifié jusqu'à 45 mW/cm^2 de telle façon que les yeux sont maintenant exposés aux rayons UVA pendant une minute et demie plutôt que 30 minutes. La plupart des praticiens ont constaté que les résultats sont plus concluants quand le niveau d'énergie est plus bas et se situe entre 10 et 15 mW/cm^2. Il ne fait aucun doute que les patients préfèrent une procédure plus courte. De plus, des solutions élaborées permettent à la molécule de riboflavine de pénétrer dans un épithélium cornéen intact. Les résultats cliniques où l'épithélium était conservé pendant la CXL se sont avérés plus satisfaisants à court terme. Cependant, nous réservons cette pratique aux patients qui ne peuvent pas subir de T-KPR et dont l'épaisseur de leur cornée est supérieure à 400 microns. Elle peut être aussi utile pour des patients réputés moins coopératifs tels que les plus jeunes, atteints du syndrome de Down ou affectés par une déficience intellectuelle. Dans le passé, la CXL n'était pas considérée comme sécuritaire pour les yeux dont l'épaisseur de la cornée, une fois l'épithélium retiré, était de 400 microns. De nos jours, des solutions à base de riboflavine ont été mises sur pied pour épaissir une cornée de plus de 100 microns afin que la CXL puisse être exécutée sur les cornées plus minces.

La CLX et la KPR (T-KPR) : le succès d'une clinique canadienne

Au cours des sept dernières années au Bochner Eye Institute de Toronto, nous avons pratiqué plus de 4 000 CXL ou CXL combinées à une T-KPR (Figure 3). J'aimerais vous faire part de nos principales impressions et conclusions quant à la gestion du kératocône, de la DPM et de l'ectasie après une chirurgie au LASIK.

New Developments in CXL and PRK (TG-PRK)

Since the original development of the techniques, there have been many new developments. Many UV-A light sources now have adjustable energy settings; so, the procedure can be performed in a shorter period of time than the original protocol of 30 minutes. The original clinical trials were with a UV-A energy level of 3 mW/cm^2. Today this energy level can be adjusted up to 45 mW/cm^2, which results in a decrease in light exposure from 30 minutes to 1.5 minutes. Most clinicians have found that outcomes are better with lower energy levels in the 10 to 15 mW/cm^2. A quicker procedure is certainly easier for patients. In addition, solutions have been developed, which allow the riboflavin molecule to penetrate an intact corneal epithelium. Clinical results of keeping the epithelium on during CXL have been satisfactory in the short term. In our practice, we reserve this technique for patients in which we are not performing TG-PRK and have corneas over 400 microns. Potential patients include those that may be less cooperative, such as younger patients, those with ocular surface disease, Down syndrome, or are mentally challenged. In the past, CXL was not considered safe in eyes with a corneal thickness after epithelium removal of 400 microns. Today, specialized riboflavin solutions have been developed to swell a cornea by more than 100 microns to allow CXL on thinner corneas.

Qu'est-ce que le kératocône ?

Le kératocône (KC) est la forme la plus répandue d'ectasie cornéenne, une anomalie dont l'évolution se caractérise par l'amincissement de la cornée. Chez les patients atteints, la structure de la cornée devient irrégulière et prend la forme distinctive d'un cône, plutôt que d'une courbe lisse. Le KC touche de 1 personne sur 500 à 1 personne sur 2 000.

On ne sait pas ce qui déclenche un KC, mais on croit qu'une combinaison de facteurs génétiques, environnementaux et cellulaires pourrait en être la cause. La prédisposition génétique à cette maladie signifie que les proches d'un patient affecté ont environ 10 % de risque d'en souffrir également. De plus, les personnes originaires de l'Asie du Sud se révèlent 4,4 fois plus susceptibles d'être atteintes par le KC, et cela dès leur plus jeune âge, que la population caucasienne.

Les patients aux prises avec cette maladie peuvent éprouver de graves problèmes de vision, incluant une faible acuité visuelle, un halo ou des images floues et une forte sensibilité à la lumière. En général, les symptômes du KC, comme un astigmatisme moyen ou une myopie moyenne, apparaissent au début de la puberté et sont diagnostiqués à la fin de l'adolescence ou au début de l'âge adulte.

Pour en savoir davantage : www.keratoconuscanada.org

BIOFINITY TORIC LENSES
LENTILLES BIOFINITY TORIC

Our **Optimized Ballast Toric Design** delivers:

- consistent centration
- stable fit
- excellent visual acuity

Offer your patients Biofinity® toric, an excellent solution for astigmatism.

Notre **conception torique optimisée du ballast** procure :

- un centrage constant
- un ajustement stable
- une excellente acuité visuelle

Offrez à vos patients Biofinity^{MD} torique, une excellente solution pour l'astigmatisme.

CooperVision®
coopervision.ca

*Source: GfK U.S. Fits Monitor, Q2 2014 Market Update, Soft Contact Lenses.

©2015 CooperVision, Inc. CooperVision, and Biofinity are registered trademarks of The Cooper Companies, Inc., its subsidiaries or affiliates.

© 2015 CooperVision, Inc. CooperVision et Biofinity sont des marques déposées de The Cooper Companies, Inc., ses filiales ou sociétés affiliées.

A Canadian Clinic's Success with CXL and PRK (TG-PRK)

Over the past seven years at the Bochner Eye Institute in Toronto, we have performed over 4,000 CXL procedures and/or CXL combined with TG-PRK (Figure 3). I would like to share our most important impressions and outcomes in the management of keratoconus, pellucid marginal degeneration, and ectasia after LASIK.

There are very few procedures in any field of medicine that carry such a high success rate as CXL. This procedure has been successful in halting progression of ectatic disease in 98% of eyes. Success rate is higher for corneas that are clear and are less than 58 D. In the rare case of progressive ectasia, a repeat CXL procedure can be performed, which also carries a 98% successrate.

CXL should be performed on patients as young as possible to halt disease progression and loss of best-corrected spectacle acuity. We have treated over 350 patients between 10 and 16 years of age, with an average follow-up of 4 years and have not seen any progressive ectasia.

Advise Your Patients with Corneal Ectatic Disorders about CXL Treatment

Clinicians have a responsibility to counsel patients with ectatic disease and advise that treatment is now available to halt disease

Très peu de chirurgies, tous domaines de la médecine confondus, obtiennent un taux de réussite aussi élevé que celui de la CXL. Cette intervention a permis d'interrompre la progression de l'ectasie dans plus de 98 % des cas. Un taux de réussite qui se révèle encore plus élevé chez les gens à la cornée claire et inférieure à 58 D. Dans le cas rare d'une ectasie progressive, une deuxième CXL peut être effectuée, laquelle obtient également un taux de succès de 98 %.

La CXL devrait être réalisée chez des patients aussi jeunes que possible pour mettre un terme à la progression de la maladie et à la perte de la MAVC. Nous avons traité plus de 350 patients âgés de 10 à 16 ans, nous les avons suivis en moyenne 4 ans, et aucun d'entre eux n'a souffert d'ectasie progressive.

Informer vos patients des bienfaits de la CXL

Les cliniciens ont la responsabilité de conseiller les patients souffrant d'une ectasie et de les informer qu'il existe un traitement pour faire cesser la progression de cette maladie. Les patients et leur famille doivent pouvoir compter sur leur optométriste pour obtenir des conseils et des informations essentielles au maintien de leur santé oculovisuelle. Nous sommes désormais en mesure de recommander sans équivoque un traitement pour éviter une greffe de cornée et pour améliorer la qualité de la vision. De nos jours, ne pas

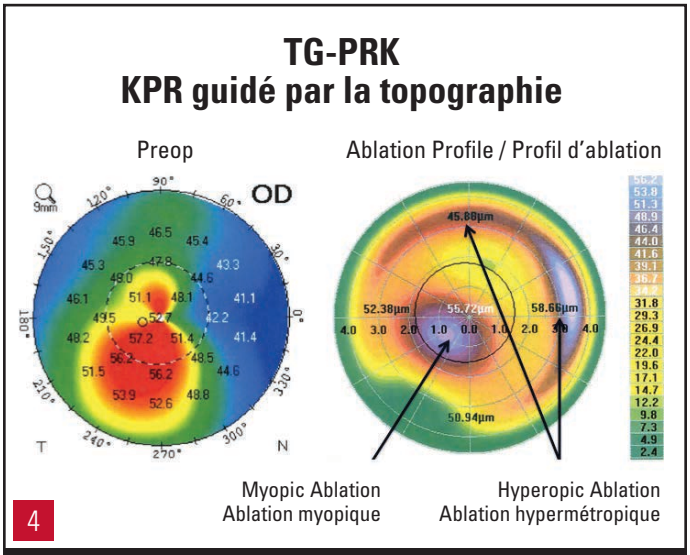

Figure 4: TG-PRK treatment involves a myopic ablation to flatten the cone, and a hyperopic treatment to steepen the flattest portion of the cornea.

Figure 4: La T-KPR repose sur un profil d'ablation de myopie visant à aplatir le cône et sur celui de l'hypermétropie afin d'accentuer la portion plate de la cornée.

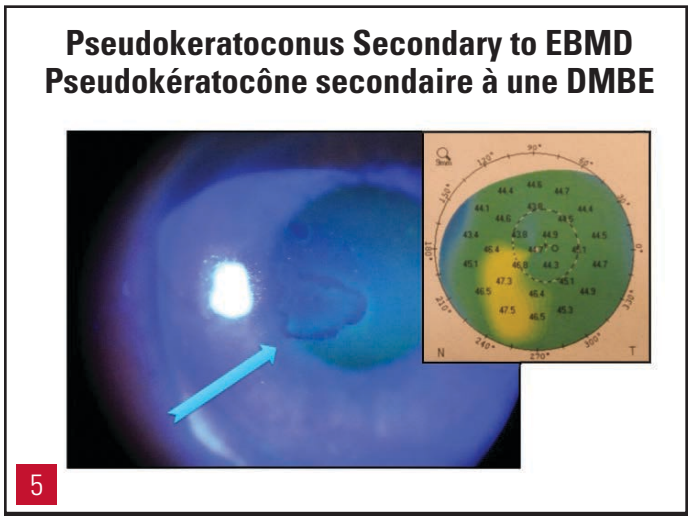

Figure 5: Epithelial basement membrane dystrophy can cause a pseudokeratoconus pattern on topography. It is important to do a slitlamp exam to rule out corneal disorders that are responsible for irregular astigmatism.

Figure 5: La dystrophie de la membrane basale de l'épithélium peut causer un pseudokératocône sur une topographie. Il faut effectuer un examen avec lampe à fente pour éliminer les troubles de la cornée responsable de l'astigmatisme irrégulier.

progression. Patients and families look for guidance and current information from their eye doctor. We are now in a position to unequivocally recommend treatment to prevent the need for a corneal transplant and improve quality of vision. Today, not advising patients about the option of CXL is widely considered below the standard of care and could have medical-legal repercussions.

Bilateral CXL should be performed in patients under 25 years of age with unilateral disease. Theoretically, the "normal" eye can be followed for signs of disease progression, but unfortunately in some cases the disease can progress rapidly with a loss of best-corrected spectacle acuity. Since keratoconus occurs bilaterally in over 90% of patients, we feel it is clinically prudent to perform bilateral CXL in younger patients.

The combination of a TG-PRK and CXL offers the best chance of improving best-corrected spectacle visual acuity. TG-PRK utilizes preoperative topography maps to guide the excimer laser to flatten steep areas and steepen flat areas. The laser treatment involves a partial myopic ablation and a partial hyperopic ablation (Figure 4). This can result in a decrease in irregular astigmatism and improvement in best-corrected spectacle acuity (Figure 4). Thicker corneas allow for treatment using larger optical zones, which have a greater effect. In addition, corneas with less than 10 diopters of difference in the central pupillary area tend to have a greater reduction in irregular astigmatism.

Clinical Clues, Referral and Diagnosis

Most clinicians do not have sophisticated imaging devices to make an early diagnosis of an ectatic disease. Helpful clues include the finding of increasing astigmatism, a decrease in best-corrected spectacle acuity, and a scissors reflex on retinoscopy. A high index of suspicion should be present in anyone with a family history of keratoconus. Referral for computerized topography should be done if you have any suspicion of an ectatic disease. It is hoped that a diagnosis of keratoconus will be made before patients have late stage disease, which may include Vogt's striae, apical scarring, hydrops, and Munson's sign.

Diagnosis of keratoconus is best made using elevation topography (e.g. Pentacam), and a careful slitlamp exam. Elevation topography evaluates corneal curvature, anterior and posterior corneal elevation, and produces a pachymetry map. There are a variety of conditions that can create a pseudokeratoconus pattern[4] with corneal topography. These conditions include epithelial basement membrane dystrophy (Figure 5) , superficial punctate keratopathy, amiodarone keratopathy, focal corneal scars, and Salzmann's nodular degeneration.

Advantages of TG-PRK and CLS

TG-PRK is a more customized approach than intracorneal rings. Usually, one or two rings are inserted in the midperiphery to flatten the cone. We reserve corneal rings for thin central corneas in which TG-PRK cannot be performed. Rings are typically inserted in advanced cases to allow enhanced contact lens wear.

Helpful clues include the finding of increasing astigmatism, a decrease in best-corrected spectacle acuity, and a scissors reflex on retinoscopy. A high index of suspicion should be present in anyone with a family history of keratoconus.

Des indices tels que l'évolution rapide de l'astigmatisme, la baisse de l'acuité visuelle, le réflexe ciseaux visible au rétinoscope et les antécédents familiaux de kératocône devraient accentuer la vigilance.

renseigner les patients sur la CXL est généralement considéré comme un manque d'éthique pouvant même occasionner des répercussions médicolégales.

La CXL bilatérale devrait être pratiquée chez les patients âgés de moins de 25 ans qui souffrent d'une anomalie oculaire unilatérale. Théoriquement, l'œil « normal » doit être examiné pour déceler les symptômes de la progression de la maladie, mais malheureusement, dans certains cas, elle peut progresser rapidement et entraîner une perte de la MAVC. Puisque le kératocône s'avère bilatéral chez plus de 90 % des patients, nous croyons qu'il est cliniquement prudent de pratiquer la CXL bilatérale chez les patients les plus jeunes.

Combiner une T-KPR à une CXL constitue la meilleure chance d'améliorer la MAVC. La T-KPR fait appel à des cartes topographiques avant l'opération afin de guider le laser à excimère dans son travail d'aplanissement et d'accentuation de la surface irrégulière de la cornée. Le traitement au laser repose sur des profils d'ablation spécifiques à la myopie et à l'hypermétropie (Figure 4). Cette intervention peut diminuer l'astigmatisme irrégulier et améliorer la MAVC (Figure 4). Des cornées plus épaisses peuvent bénéficier d'un traitement sur de plus grandes surfaces optiques, pour retirer un meilleur résultat. De plus, les cornées présentant dans la zone pupillaire centrale moins de 10 dioptries ont tendance à obtenir une bonne réduction de l'astigmatisme.

Symptômes, références et diagnostic

La plupart des praticiens n'ont pas accès à un équipement sophistiqué d'imagerie pour poser un diagnostic précoce de l'ectasie. Des indices tels que l'évolution rapide de l'astigmatisme, la baisse de l'acuité visuelle, le réflexe ciseaux visible au rétinoscope et les antécédents familiaux de kératocône devraient

There is a long term risk with intracorneal rings of deposits around the rings, extrusion, and neovascuriztion.

Best-corrected spectacle acuity can take four months or longer to be achieved after CXL, or TG-PRK and CXL. It takes time for epithelial maturation to occur. The epithelium undergoes hyperplasia and/or hypoplasia to smooth the corneal surface. The epithelium is thinner over the apex of the cone and thicker over the base, which improves the quality of vision.

Patients at any age with stable keratoconus may benefit from TG-PRK and CXL to improve best-corrected spectacle acuity. By reducing irregular astigmatism, patients may achieve satisfactory vision with glasses or soft contact lenses (Figure 6). It is not uncommon for patients wearing rigid gas permeable lenses to eventually have difficulty with wear because of an ocular surface disease like a dry eye, or problems with dexterity in handling their lenses. A surgical option may be helpful to reduce the irregular astigmatism, so they can return to glasses.

Patients that desire an improvement in uncorrected visual acuity may benefit from an implantable toric contact lens[5], or standard PRK. These individuals are typically over the age of 40, with stable keratoconus, and minimal irregular astigmatism. If the refractive error is low and the corneal thickness satisfactory, then a standard PRK procedure can be performed along with limited crosslinking. This CXL procedure is associated with minimal corneal flattening,

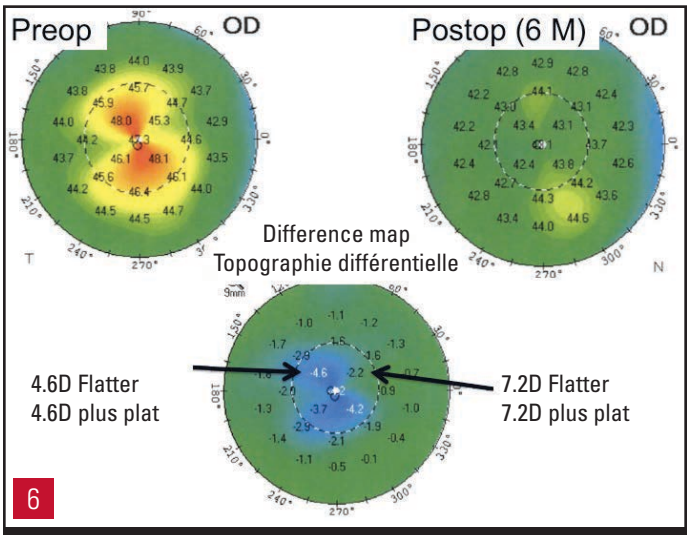

Figure 6: Preopertive, postoperative, and difference maps in a 55-year-old patient that can now wear glasses instead of RGP lenses.

Figure 6 : Cartes avant et après l'opération et cartes de différence du kératocône d'un patient âgé de 55 ans qui peut désormais porter des lunettes plutôt que des LPG.

accentuer la vigilance. Si vous pensez que votre patient pourrait souffrir d'une ectasie, référez-le pour qu'il puisse subir une topographie par ordinateur. Car il est toujours à souhaiter qu'un diagnostic de kératocône soit posé avant que votre patient n'ait atteint une phase tardive de la maladie au cours de laquelle apparaissent notamment des stries de Vogt, une cicatrisation apicale, une hydropisie et un signe de Munson.

Il est plus facile de poser un diagnostic de kératocône à l'aide d'une topographie d'élévation (p. ex., avec une Pentacam) et d'un examen attentif à la lampe à fente. La topographie d'élévation évalue la courbure de la cornée sur la face antérieure et postérieure afin de produire une carte pachymétrique. Dans certaines conditions, une topographie cornéenne peut être à l'origine d'un pseudo-kératocône[4]. Parmi ces conditions figurent une dystrophie de la membrane basale de l'épithélium (Figure 5), une kératopathie ponctuée superficielle, une kératopathie consécutive au traitement par Cordarone, des cicatrices cornéennes focales et la dégénérescence de Salzmann.

Avantages de la T-KPR et de la CXL

La T-KPR est une méthode plus personnalisée que celle utilisant les anneaux intracornéens. En général, un ou deux anneaux sont insérés dans la moyenne périphérie afin d'aplatir le cône et ils sont réservés aux cornées centrales minces pour lesquelles la T-KPR n'est pas indiquée. Les anneaux sont surtout employés dans des cas avancés afin de faciliter le port de lentilles cornéennes. Cependant, les anneaux intracornéens peuvent entraîner des risques à long terme, dont la formation de dépôts autour des anneaux, l'extrusion et la néovascularisation.

Quatre mois ou plus peuvent être nécessaires pour retrouver une MAVC après une CXL ou une T-KPR combinée à une CX, car l'épithélium prend du temps à se régénérer après avoir subi une hyperplasie ou une hypoplasie nécessaire au modelage de la surface cornéenne. L'épithélium est plus mince au sommet du cône et plus épais à la base, ce qui améliore la qualité de la vision.

Les patients de tous âges qui souffrent d'un kératocône stable pourraient améliorer leur MAVC en ayant recours à la T-KPR et à la CXL. En réduisant leur astigmatisme irrégulier, ils pourraient retrouver une vision satisfaisante avec des lunettes ou des lentilles cornéennes souples (Figure 6). Il n'est pas rare que les patients qui portent des lentilles perméables aux gaz rigides (LPG) éprouvent un jour un inconfort en raison d'un problème oculaire tel que les yeux secs ou des difficultés à poser leurs lentilles. Une chirurgie peut aider à réduire l'astigmatisme irrégulier afin que ces patients recommencent à porter des lunettes.

Les lentilles cornéennes toriques implantables[5], ou une KPR standard, peuvent être avantageuses pour les patients désirant améliorer leur acuité visuelle non corrigée. En général, ils ont plus de 40 ans et souffrent d'un kératocône stable, ainsi que d'un faible astigmatisme irrégulier. Si l'erreur de réfraction est basse et que l'épaisseur de la cornée est satisfaisante, une KPR standard et une CLX limitée peuvent être pratiquées.

All clinicians should be on high alert to detect ectatic disease especially at an early stage. Computerized corneal topography is most helpful in detecting subtle abnormalities of the cornea before there is a loss of best-corrected spectacle acuity.

Tous les praticiens devraient être très vigilants afin de détecter les ectasies et cela à un stade précoce. La topographie cornéenne assistée par ordinateur est particulièrement efficace pour détecter les anomalies subtiles de la cornée avant qu'une perte de l'acuité visuelle ne survienne.

which results in a more predictable refractive outcome. If the patient's refractive error is high, then an implantable contact lens can be inserted. This is a thin intraocular contact lens that is custom ordered with the patient's prescription. To correct astigmatism, the lens is aligned in the eye in a specific orientation. The lens is inserted in the sulcus and vaults the crystalline lens. Most patients gain one or two lines of best corrected acuity with this technique because of the fact that the refractive correction is made closer to the nodal point of the eye.

Summary

CXL and TG-PRK have helped thousands of patients around the world to arrest ectatic diseases and improve best-corrected spectacle acuity. The incidence of corneal transplants for keratoconus, pellucid marginal degeneration, and ectasia has fallen significantly in countries that have actively promoted CXL. All clinicians should be on high alert to detect ectatic disease especially at an early stage. Computerized corneal topography is most helpful in detecting subtle abnormalities of the cornea before there is a loss of best-corrected spectacle acuity. In addition to cases of progressive disease, patients with stable ectatic diseases can benefit from TG-PRK and CXL to reduce irregular astigmatism and improve best-corrected visual acuity. ■

En aplatissant légèrement la cornée, cette CXL laisse envisager de meilleurs résultats réfractifs. Si l'erreur de réfraction d'un patient est élevée, des lentilles cornéennes implantables représentent une bonne solution, car ces minces intraoculaires sont fabriquées en fonction de la prescription du patient. Pour l'astigmatisme, la lentille insérée dans l'œil est alignée en suivant un axe particulier. Elle prend place dans le sillon et surplombe le cristallin. Avec cette technique, la plupart des patients gagnent une ou deux lignes de MAVC, car la correction de la réfraction est réalisée plus près du point nodal de l'œil.

Résumé

La CXL et la T-KPR ont stoppé la progression des ectasies et ont amélioré l'acuité visuelle avec correction de milliers de patients à travers le monde. Le nombre de greffes de cornée pour le kératocône, la DPM et l'ectasie a considérablement chuté dans les pays où la CXL est fortement encouragée. Tous les praticiens devraient être très vigilants afin de détecter les ectasies et cela à un stade précoce. La topographie cornéenne assistée par ordinateur est particulièrement efficace pour détecter les anomalies subtiles de la cornée avant qu'une perte de l'acuité visuelle ne survienne. Outre les cas de troubles progressifs, les patients qui souffrent d'ectasies stables peuvent réduire leur astigmatisme irrégulier et améliorer leur acuité visuelle avec correction en ayant recours à la T-KPR et la CXL. ■

References

1. Stein, R. Corneal Crosslinking: A Major Breakthrough in management of keratoconus, pellucid marginal degeneration, and ectasia. *Ophthalmology Rounds*, University of Toronto, Volume 9, Issue 1, pages 1-6, 2011.
2. Raiskup, F., Theuring, A., Pillunat, L. E., & Spoerl, E. (2015). Corneal collagen crosslinking with riboflavin and ultraviolet-A light in progressive keratoconus: Ten-year results. *Journal of Cataract & Refractive Surgery*, 41(1), 41-46.
3. Stein R. Topo-guided Ablation. *Review of Ophthalmology*: Coming into its Own. February 5, 2015. www.reviewofophthalmology.com/content/i/3164/c/52891/
4. Stein R. Topography-guided PRK. *Cataract and Refractive Surgery Today*. July 2014:79-81. http://crstoday.com/pdfs/crst0714_F6_Stein.pdf
5. Kamiya, K., Shimizu, K., Kobashi, H., Igarashi, A., Komatsu, M., Nakamura, A., ... & Nakamura, T. (2015). Three-year follow-up of posterior chamber toric phakic intraocular lens implantation for the correction of high myopic astigmatism in eyes with keratoconus. *British Journal of Ophthalmology*, 99(2), 177-183.

Bibliographie

1. Stein, R. « Corneal Crosslinking: A Major Breakthrough in management of keratoconus, pellucid marginal degeneration, and ectasia », *Ophthalmology Rounds*, Université de Toronto, volume 9, numéro 1, 2011, 1-6.
2. Raiskup, F., Theuring, A., Pillunat, L. E. et Spoerl, E. « Corneal collagen crosslinking with riboflavin and ultraviolet-A light in progressive keratoconus: Ten-year results », *Journal of Cataract & Refractive Surgery*, volume 41, numéro 1, 2015, 41-46.
3. Stein, R. « Topo-guided Ablation », *Review of Ophthalmology*: Coming into its Own, 5 février 2015. www.reviewofophthalmology.com/content/i/3164/c/52891
4. Stein, R. « Topography-guided PRK », *Cataract and Refractive Surgery Today*, juillet 2014, 79-81. www.crstoday.com/pdfs/crst0714_F6_Stein.pdf
5. Kamiya, K., Shimizu, K., Kobashi, H., Igarashi, A., Komatsu, M., Nakamura, A. et al. « Three-year follow-up of posterior chamber toric phakic intraocular lens implantation for the correction of high myopic astigmatism in eyes with keratoconus », *British Journal of Ophthalmology*, volume 99, numéro 2, 2015, 177- 183.